BAB II
TINJAUAN PUSTAKA

2.1 Konsep Kolostomi

2.1.1 Pengertian

Kolostomi merupakan suatu tindakan pembedahan yang dilakukan dengan membuat lubang buatan pada dinding abdomen yang dihubungkan dengan bagian kolon sebagai jalur alternatif untuk pengeluaran feses. Lubang tersebut dikenal dengan istilah stoma, yang berfungsi menggantikan peran anus ketika proses eliminasi normal tidak dapat berlangsung akibat adanya gangguan pada usus besar (Hinkle & Cheever, 2022).

Perubahan jalur eliminasi ini menyebabkan feses tidak lagi dikeluarkan melalui rektum, melainkan melalui stoma yang berada di permukaan abdomen. Feses kemudian ditampung menggunakan kantong kolostomi yang dirancang khusus untuk menjaga kebersihan serta kenyamanan pasien. Kondisi ini menuntut pasien untuk melakukan penyesuaian terhadap perubahan fungsi tubuh yang cukup signifikan, baik dari segi fisik maupun psikologis (Lewis et al., 2020).

Kolostomi dapat bersifat sementara ataupun permanen, tergantung pada kondisi medis yang mendasarinya. Kolostomi sementara biasanya dilakukan sebagai bagian dari proses penyembuhan, sedangkan kolostomi permanen dilakukan apabila kerusakan pada usus tidak dapat diperbaiki kembali, seperti pada kasus keganasan tertentu (Black & Hawks, 2021).

Gambar 2. 1 Gambar Colostomy

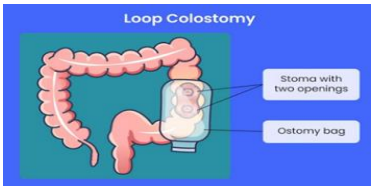

Sumber : Marygrace taylor (2025)

2.1.2 Tujuan

Tujuan utama dilakukannya kolostomi adalah untuk mengalihkan aliran feses dari bagian usus yang mengalami gangguan sehingga dapat mencegah terjadinya komplikasi yang lebih serius, seperti perforasi, infeksi, atau nekrosis jaringan. Dengan mengalihkan jalur eliminasi, bagian usus yang mengalami masalah dapat diistirahatkan sehingga proses penyembuhan dapat berlangsung secara optimal (Lewis et al., 2020).

Selain itu, kolostomi juga bertujuan untuk mempertahankan fungsi eliminasi tubuh agar tetap berjalan dengan baik. Tanpa adanya intervensi ini, pasien berisiko mengalami gangguan metabolisme akibat penumpukan sisa metabolisme dalam tubuh. Oleh karena itu, tindakan kolostomi menjadi salah satu upaya penting dalam menjaga keseimbangan fisiologis tubuh (Hinkle & Cheever, 2022).

Dalam jangka panjang, kolostomi juga memiliki tujuan untuk meningkatkan kualitas hidup pasien. Dengan mengatasi gangguan pada sistem pencernaan, pasien dapat terhindar dari kondisi yang mengancam jiwa serta dapat menjalani aktivitas sehari-hari dengan lebih nyaman (Black & Hawks, 2021).

2.1.3 Etiologi

Kolostomi dilakukan sebagai akibat dari berbagai kondisi patologis yang mengganggu fungsi normal usus besar. Salah satu penyebab utama adalah kanker kolorektal, yang sering menimbulkan obstruksi sehingga memerlukan pengalihan aliran feses. Sung et al. (2021) menyatakan bahwa kanker kolorektal merupakan salah satu penyebab terbanyak tindakan kolostomi di seluruh dunia.

Selain keganasan, penyakit inflamasi usus seperti penyakit Crohn dan kolitis ulseratif juga dapat menjadi indikasi kolostomi. Kondisi ini menyebabkan peradangan kronis yang merusak mukosa usus dan mengganggu fungsi peristaltik. Torres et al. (2020) menjelaskan bahwa pada kasus inflamasi berat, kolostomi dilakukan untuk mengurangi beban inflamasi dan mempercepat proses penyembuhan.

Trauma abdomen juga merupakan faktor etiologi yang penting, terutama pada kasus cedera berat akibat kecelakaan. Kerusakan pada usus dapat menyebabkan kebocoran isi usus ke rongga peritoneum sehingga memerlukan tindakan kolostomi untuk mencegah peritonitis (Coccolini et al., 2018). Selain itu, kelainan kongenital seperti penyakit Hirschsprung dapat menyebabkan gangguan motilitas usus sehingga memerlukan kolostomi sebagai tindakan sementara sebelum operasi definitif (Levitt et al., 2020).

2.1.4 Patofisiologi

Kolostomi dilakukan sebagai tindakan pembedahan untuk mengatasi gangguan pada kolon yang menyebabkan terganggunya proses eliminasi feses. Kondisi seperti obstruksi usus, kanker kolorektal, dan inflamasi kronis dapat menyebabkan hambatan aliran isi usus sehingga diperlukan jalur alternatif untuk pengeluaran feses (Ignatavicius et al., 2021; Kaplan & Windsor, 2024). Selain itu, kondisi lain seperti divertikulosis kronis yang dapat menimbulkan striktur dan abses perikolik, serta trauma abdomen yang menyebabkan kerusakan jaringan usus, juga berperan sebagai faktor penyebab terjadinya gangguan eliminasi yang berujung pada tindakan kolostomi.

Secara patofisiologis, gangguan pada kolon menyebabkan akumulasi gas dan cairan dalam lumen usus yang meningkatkan tekanan intraluminal. Kondisi ini menyebabkan distensi usus serta gangguan aliran darah ke jaringan usus. Huang et al. (2021) menyatakan bahwa peningkatan tekanan intraluminal yang berlangsung terus-menerus dapat menurunkan perfusi jaringan sehingga berisiko menyebabkan iskemia dan nekrosis apabila tidak ditangani secara cepat (Peery et al., 2024; Ten Broek et al., 2024). Pada kondisi obstruksi, feses tidak dapat dikeluarkan sehingga semakin meningkatkan tekanan intraabdomen dan memperberat distensi usus.

Pada proses peradangan, kerusakan mukosa usus yang berlangsung lama dapat menyebabkan nekrosis pada jalur usus. Sementara itu, pada divertikulosis kronis dapat terjadi pembentukan striktur dan abses perikolik yang akhirnya

menimbulkan obstruksi. Pada kasus trauma, kerusakan jaringan secara langsung juga dapat menyebabkan nekrosis jaringan usus yang berkontribusi terhadap gangguan fungsi usus.

Jika kondisi tersebut berlanjut, dapat terjadi komplikasi serius seperti perforasi usus yang memungkinkan isi usus masuk ke rongga peritoneum dan menyebabkan peritonitis. Oleh karena itu, tindakan kolostomi dilakukan untuk mengalihkan aliran feses serta mengurangi tekanan pada bagian usus yang mengalami gangguan (Sartelli et al., 2019; Coccolini et al., 2024).

Pembentukan stoma pada kolostomi memungkinkan feses keluar melalui jalur alternatif sehingga membantu menurunkan tekanan intraluminal. Namun, tindakan ini menyebabkan perubahan fisiologis dalam proses eliminasi, dimana feses tidak lagi melewati rektum sehingga pasien kehilangan kontrol terhadap defekasi. Selain itu, perubahan absorpsi cairan dapat menyebabkan ketidakseimbangan elektrolit, terutama pada kolostomi proksimal (Black & Hawks, 2021; Hinkle & Cheever, 2022).

Selain perubahan tersebut, tindakan pembedahan juga memicu respon inflamasi yang ditandai dengan pelepasan mediator seperti prostaglandin dan sitokin. Proses ini berperan dalam penyembuhan luka, tetapi juga dapat menimbulkan nyeri dan ketidaknyamanan pada pasien. Adanya luka post operasi meningkatkan risiko infeksi, sedangkan keberadaan stoma pada abdomen dapat menimbulkan kemerahan atau iritasi pada kulit di sekitarnya yang berpotensi menyebabkan gangguan integritas kulit. Selain itu, perubahan bentuk tubuh akibat adanya stoma juga dapat memengaruhi persepsi diri pasien sehingga menimbulkan gangguan citra tubuh. Kondisi nyeri dan perubahan yang dialami pasien juga dapat memicu respon emosional seperti gelisah dan ansietas.

Dengan demikian, perubahan fisiologis dan psikologis yang terjadi pada pasien kolostomi menunjukkan pentingnya pemahaman patofisiologi dalam menentukan intervensi keperawatan yang tepat (Smeltzer et al., 2020; Hinkle & Cheever, 2022).

2.1.5 Pathway

Bagan 2. 1 Pathway

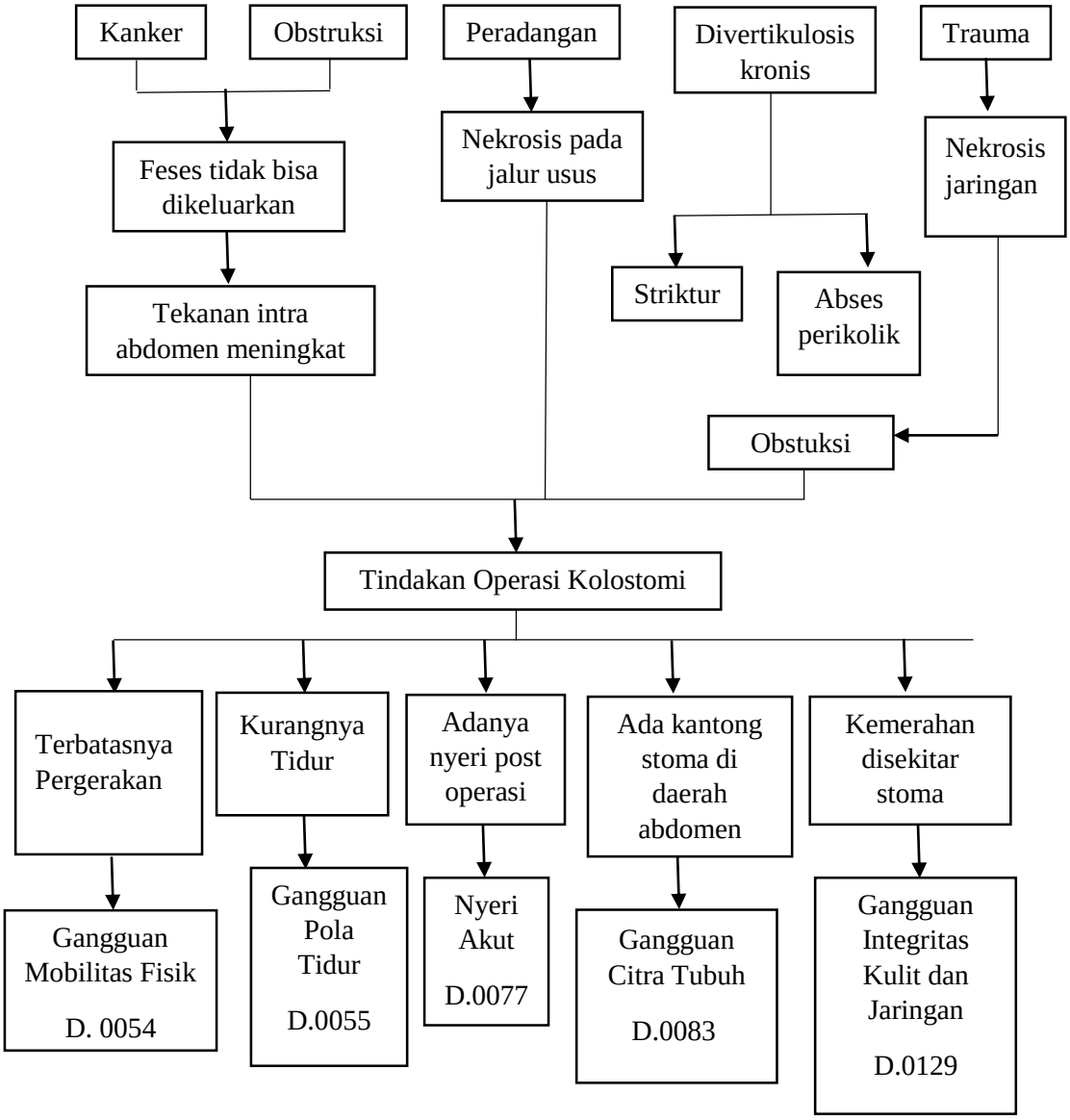

Sumber: Ignatavicius, D. D., Workman, M. L., & Rebar, C. R. (2021)

2.1.6 Manifestasi klinis

Manifestasi klinis pada pasien kolostomi sangat bergantung pada penyebab yang mendasarinya. Pada kasus obstruksi usus, pasien biasanya mengalami nyeri abdomen yang bersifat kolik, distensi abdomen, serta tidak dapat buang air besar maupun flatus. Catena et al. (2019) menyebutkan bahwa gejala ini merupakan tanda khas dari gangguan obstruksi usus. Pada pasien dengan kanker kolorektal, gejala yang muncul dapat berupa perubahan pola defekasi, adanya darah dalam feses, serta penurunan berat badan yang tidak dapat dijelaskan. Gejala ini sering berkembang secara perlahan sehingga sering terlambat terdiagnosis. Setelah tindakan kolostomi, pasien akan memiliki stoma pada abdomen yang tampak merah muda hingga merah terang, lembab, dan tidak nyeri saat disentuh. Kondisi stoma yang sehat menjadi indikator keberhasilan tindakan bedah. Pada fase pasca operasi, pasien sering mengalami nyeri pada area luka operasi serta ketidaknyamanan akibat perubahan pola eliminasi. Adaptasi terhadap penggunaan kantong kolostomi juga menjadi tantangan tersendiri bagi pasien.

Selain manifestasi fisik, pasien juga dapat mengalami gangguan psikologis seperti kecemasan, depresi, dan gangguan citra tubuh. Hal ini menunjukkan pentingnya pendekatan holistik dalam asuhan keperawatan.

2.1.7 Klasifikasi

Kolostomi dapat diklasifikasikan berdasarkan sifat dan lokasi pembuatannya. Berdasarkan sifatnya, kolostomi dibedakan menjadi kolostomi sementara dan kolostomi permanen. Kolostomi sementara dilakukan untuk memberikan kesempatan penyembuhan pada usus sebelum fungsi normal dikembalikan, sedangkan kolostomi permanen dilakukan apabila kondisi usus tidak memungkinkan untuk diperbaiki kembali (Lewis et al., 2020).

Berdasarkan lokasi anatomisnya, kolostomi dibedakan menjadi kolostomi ascending, transverse, descending, dan sigmoid. Perbedaan lokasi ini berpengaruh terhadap karakteristik feses yang dihasilkan. Kolostomi yang

terletak di bagian proksimal cenderung menghasilkan feses yang lebih cair, sedangkan kolostomi di bagian distal menghasilkan feses yang lebih padat (Hinkle & Cheever, 2022).

2.1.8 Komplikasi

Kolostomi merupakan tindakan bedah yang dapat menimbulkan berbagai komplikasi baik pada fase awal (postoperatif) maupun jangka panjang. Komplikasi ini dapat bersifat lokal pada area stoma, sistemik, maupun psikologis. Oleh karena itu, pemahaman yang komprehensif mengenai komplikasi sangat penting untuk mendukung asuhan keperawatan yang optimal. Menurut Colwell et al. (2019), komplikasi kolostomi dapat diklasifikasikan menjadi komplikasi dini dan komplikasi lanjut berdasarkan waktu terjadinya, diantaranya :

1. Komplikasi dini yang sering muncul meliputi perdarahan, infeksi luka operasi, dan edema stoma. Perdarahan biasanya terjadi segera setelah operasi akibat trauma jaringan selama tindakan bedah. Infeksi luka operasi dapat disebabkan oleh kontaminasi bakteri, terutama karena lokasi pembedahan yang berdekatan dengan saluran pencernaan. Edema stoma terjadi akibat respons inflamasi dan biasanya bersifat sementara, namun tetap memerlukan pemantauan untuk mencegah gangguan perfusi jaringan. Selain itu, nekrosis stoma merupakan komplikasi serius yang dapat terjadi akibat gangguan suplai darah ke jaringan stoma. Kondisi ini ditandai dengan perubahan warna stoma menjadi gelap, kebiruan, atau kehitaman. Jika tidak segera ditangani, nekrosis dapat menyebabkan kegagalan fungsi stoma dan memerlukan tindakan bedah ulang. Colwell et al. (2019) menekankan bahwa deteksi dini terhadap perubahan warna stoma sangat penting dalam mencegah komplikasi lebih lanjut. Komplikasi lain yang juga sering ditemukan adalah iritasi kulit peristomal, yaitu peradangan pada kulit di sekitar stoma akibat kontak langsung dengan feses. Feses yang mengandung enzim pencernaan dapat menyebabkan kerusakan kulit jika terjadi kebocoran alat ostomi. Menurut

Burch (2019), perawatan stoma yang tidak tepat merupakan faktor utama terjadinya komplikasi ini, sehingga edukasi pasien sangat diperlukan.

2. Pada fase lanjut, komplikasi yang sering terjadi meliputi prolaps stoma, retraksi stoma, dan stenosis stoma. Prolaps stoma adalah kondisi dimana stoma menonjol keluar secara berlebihan akibat kelemahan jaringan penyangga. Sebaliknya, retraksi stoma terjadi ketika stoma masuk ke dalam rongga abdomen sehingga menyulitkan pemasangan alat ostomi. Stenosis stoma merupakan penyempitan lumen stoma yang dapat menghambat aliran feses dan menyebabkan distensi abdomen (Husain & Cataldo, 2019). Selain itu, hernia parastomal merupakan salah satu komplikasi jangka panjang yang paling sering terjadi. Kondisi ini disebabkan oleh kelemahan dinding abdomen di sekitar stoma yang memungkinkan organ intraabdomen menonjol keluar. Hernia parastomal dapat menyebabkan ketidaknyamanan, gangguan fungsi stoma, serta kesulitan dalam pemasangan alat ostomi. Komplikasi lain yang perlu diperhatikan adalah obstruksi stoma, yang dapat disebabkan oleh adhesi, makanan yang tidak tercerna, atau penyempitan lumen stoma. Kondisi ini menyebabkan gangguan aliran feses yang ditandai dengan nyeri abdomen, distensi, serta penurunan output stoma. Jika tidak ditangani, obstruksi dapat berkembang menjadi kondisi yang lebih serius.

Dari aspek sistemik, pasien kolostomi juga berisiko mengalami dehidrasi dan ketidakseimbangan elektrolit, terutama pada kolostomi proksimal. Hal ini disebabkan oleh berkurangnya kemampuan usus dalam menyerap cairan dan elektrolit. Nightingale (2020) menyatakan bahwa kondisi ini dapat menyebabkan gangguan keseimbangan natrium dan kalium yang berdampak pada fungsi tubuh secara keseluruhan.

Selain komplikasi fisik, aspek psikologis juga menjadi perhatian penting. Pasien kolostomi sering mengalami gangguan citra tubuh, kecemasan, depresi, serta penurunan kualitas hidup. Perubahan bentuk tubuh dan ketergantungan pada alat ostomi dapat mempengaruhi kepercayaan diri pasien dalam kehidupan

sosial. Danielsen et al. (2019) menunjukkan bahwa dukungan psikososial sangat diperlukan untuk membantu pasien beradaptasi dengan kondisi tersebut. Komplikasi lainnya adalah kebocoran alat ostomi (leakage) yang dapat menyebabkan ketidaknyamanan, bau tidak sedap, serta iritasi kulit. Kebocoran ini biasanya disebabkan oleh pemasangan alat yang tidak tepat atau perubahan bentuk stoma. Oleh karena itu, pemilihan alat ostomi yang sesuai dan teknik pemasangan yang benar sangat penting dalam mencegah komplikasi ini.

2.1.9 Pemeriksaan Penunjang

Pemeriksaan penunjang pada pasien dengan indikasi kolostomi bertujuan untuk menegakkan diagnosis, menentukan lokasi dan penyebab gangguan, serta merencanakan tindakan terapi yang tepat. Pemeriksaan ini dilakukan secara komprehensif dengan mempertimbangkan kondisi klinis pasien. Menurut Horton et al. (2020), kombinasi pemeriksaan radiologi dan endoskopi sangat penting dalam evaluasi penyakit gastrointestinal. Salah satu pemeriksaan utama adalah kolonoskopi, yaitu prosedur endoskopi yang memungkinkan visualisasi langsung mukosa usus besar. Pemeriksaan ini digunakan untuk mendeteksi adanya tumor, inflamasi, atau lesi lain pada kolon. Selain itu, kolonoskopi juga memungkinkan dilakukan tindakan biopsi untuk memastikan diagnosis histopatologis, terutama pada kasus kecurigaan kanker kolorektal (Sung et al., 2021).

Pemeriksaan radiologi seperti CT scan abdomen memiliki peran penting dalam mendeteksi obstruksi usus, perforasi, maupun massa intraabdomen. CT scan memberikan gambaran detail mengenai struktur organ dalam rongga abdomen sehingga membantu dalam menentukan lokasi dan tingkat keparahan penyakit. Selain itu, pemeriksaan ini juga dapat digunakan untuk mengevaluasi komplikasi pasca operasi. Selain CT scan, pemeriksaan foto polos abdomen (X-ray) juga sering digunakan sebagai pemeriksaan awal, terutama pada kondisi obstruksi usus. Pemeriksaan ini dapat menunjukkan adanya distensi usus, air-fluid level, serta pola gas yang abnormal. Meskipun sensitivitasnya lebih rendah dibandingkan CT scan, pemeriksaan ini tetap bermanfaat sebagai skrining awal.

Pemeriksaan laboratorium juga merupakan bagian penting dalam evaluasi pasien. Pemeriksaan darah lengkap dapat menunjukkan adanya infeksi (leukositosis), anemia, atau gangguan lainnya. Selain itu, pemeriksaan elektrolit seperti natrium, kalium, dan klorida sangat penting untuk menilai keseimbangan cairan, terutama pada pasien dengan gangguan eliminasi.

Pemeriksaan tambahan lain yang dapat dilakukan adalah MRI abdomen, terutama pada kasus tertentu seperti evaluasi kanker rektum. MRI memberikan gambaran jaringan lunak yang lebih detail dibandingkan CT scan. Selain itu, USG abdomen juga dapat digunakan sebagai pemeriksaan awal untuk mendeteksi adanya massa atau cairan dalam rongga abdomen.

2.1.10 Penatalaksanaan

Penatalaksanaan kolostomi merupakan upaya komprehensif yang bertujuan untuk mengatasi penyebab penyakit, mencegah komplikasi, serta meningkatkan kualitas hidup pasien. Pendekatan yang digunakan meliputi terapi farmakologis dan non-farmakologis yang saling melengkapi dalam proses pemulihan pasien.

a. Farmakologis

   Penatalaksanaan farmakologis pada pasien kolostomi bertujuan untuk mengurangi gejala serta mencegah komplikasi pasca operasi. Terapi ini diberikan sesuai dengan kondisi klinis pasien dan berdasarkan indikasi medis yang tepat. Pemberian analgesik merupakan bagian penting dalam manajemen nyeri pasca operasi. Nyeri yang tidak terkontrol dapat menghambat proses penyembuhan dan menurunkan kenyamanan pasien. Oleh karena itu, penggunaan analgesik harus disesuaikan dengan tingkat nyeri dan kondisi pasien. Selain itu, antibiotik diberikan untuk mencegah atau mengatasi infeksi, terutama pada fase awal pasca operasi. Risiko infeksi cukup tinggi karena prosedur dilakukan pada area gastrointestinal yang rentan terhadap kontaminasi bakteri. Terapi lain yang dapat diberikan meliputi antiemetik untuk mengatasi mual dan muntah, serta obat pengatur

motilitas usus seperti laksatif atau antidiare sesuai dengan kondisi pasien. Penggunaan obat-obatan ini bertujuan untuk menjaga fungsi eliminasi tetap optimal.

b. Non-farmakologis

Penatalaksanaan non-farmakologis merupakan intervensi yang berfokus pada peningkatan kenyamanan pasien serta pencegahan komplikasi tanpa penggunaan obat-obatan. Pendekatan ini melibatkan peran aktif perawat serta partisipasi pasien dalam proses perawatan.

Adapun intervensi non-farmakologis pada pasien kolostomi meliputi:

1. Perawatan stoma

   Meliputi pembersihan area stoma secara rutin, penggantian kantong ostomi, serta pemantauan kondisi kulit di sekitar stoma. Perawatan yang tepat dapat mencegah iritasi kulit dan infeksi.

2. Pemilihan dan penggunaan alat ostomi yang tepat

   Penggunaan alat yang sesuai dengan kondisi stoma sangat penting untuk mencegah kebocoran dan meningkatkan kenyamanan pasien dalam beraktivitas sehari-hari.

3. Edukasi pasien dan keluarga

   Meliputi pemberian informasi mengenai cara perawatan stoma, pola makan yang dianjurkan, serta tanda-tanda komplikasi yang perlu diwaspadai. Edukasi yang baik dapat meningkatkan kemandirian pasien (Danielsen et al., 2019).

4. Dukungan psikologis

   Diberikan untuk membantu pasien beradaptasi terhadap perubahan citra tubuh serta meningkatkan kepercayaan diri. Dukungan ini dapat berupa komunikasi terapeutik dan keterlibatan keluarga.

5. Pengaturan pola makan (diet)

Pasien dianjurkan mengonsumsi makanan yang mudah dicerna serta menghindari makanan yang dapat menyebabkan gas berlebih atau iritasi usus.

6. Mobilisasi dini

   Aktivitas fisik ringan secara bertahap dapat membantu mempercepat pemulihan, meningkatkan fungsi usus, serta mencegah komplikasi seperti trombosis.

7. Teknik relaksasi napas dalam

   Digunakan untuk membantu mengurangi nyeri dan meningkatkan relaksasi pasien selama masa pemulihan.

8. *Guided imagery*

   Merupakan teknik relaksasi yang menggunakan imajinasi terarah untuk menciptakan gambaran mental yang menenangkan. Teknik ini dapat membantu menurunkan nyeri dan kecemasan pada pasien post operasi. Secara fisiologis, *guided imagery* bekerja dengan menurunkan aktivitas sistem saraf simpatis sehingga tubuh menjadi lebih rileks. Penelitian Zengin Aydın & Doğan (2023) menunjukkan bahwa *guided imagery* efektif dalam menurunkan intensitas nyeri pada pasien post operasi.

2.2 Konsep Nyeri Post Operasi

2.2.1 Pengertian

Post operasi merupakan periode setelah pasien menjalani tindakan pembedahan yang dimulai sejak pasien keluar dari ruang operasi hingga proses pemulihan berlangsung. Pada fase ini, tubuh mengalami respon terhadap trauma pembedahan berupa proses inflamasi sebagai upaya perbaikan jaringan yang mengalami kerusakan. Periode post operasi merupakan tahap kritis yang memerlukan pemantauan ketat karena dapat mempengaruhi keberhasilan

pemulihan pasien serta risiko terjadinya komplikasi (Ladha et al., 2019; Kehlet et al., 2021).

Nyeri post operasi merupakan pengalaman sensorik dan emosional yang tidak menyenangkan yang muncul setelah tindakan pembedahan akibat adanya kerusakan jaringan. Nyeri ini termasuk dalam kategori nyeri akut yang bersifat sementara dan berkaitan langsung dengan proses penyembuhan jaringan. (Gan et al., 2020; Raja et al., 2020).

Pada pasien yang menjalani prosedur pembedahan seperti kolostomi, nyeri timbul akibat insisi pada jaringan kulit, otot, serta manipulasi organ dalam selama operasi. Intensitas nyeri dapat bervariasi tergantung pada luas luka operasi, teknik pembedahan, serta kondisi fisiologis dan psikologis pasien (Kehlet et al., 2021; Pogatzki-Zahn et al., 2019).

Nyeri post operasi tidak hanya berdampak pada aspek fisik, tetapi juga mempengaruhi kondisi psikologis pasien. Rasa nyeri yang tidak terkontrol dapat menimbulkan kecemasan, stres, serta gangguan tidur yang pada akhirnya dapat memperlambat proses pemulihan (Apfelbaum et al., 2020; Gan et al., 2020).

Selain itu, nyeri post operasi sering kali menjadi indikator penting dalam evaluasi keberhasilan tindakan pembedahan dan kualitas pelayanan kesehatan. Oleh karena itu, pemahaman yang komprehensif mengenai nyeri post operasi sangat penting dalam menentukan intervensi yang tepat untuk meningkatkan kenyamanan pasien (Raja et al., 2020; Kehlet et al., 2021).

2.2.2 Klasifikasi Nyeri Post Operasi

Nyeri post operasi merupakan nyeri akut yang terjadi akibat kerusakan jaringan selama tindakan pembedahan. Berdasarkan durasinya, nyeri ini umumnya berlangsung dalam waktu singkat dan akan berangsur menurun seiring dengan proses penyembuhan luka. Namun, apabila tidak ditangani dengan baik, nyeri dapat berkembang menjadi nyeri kronis akibat sensitisasi sistem saraf pusat (Pogatzki-Zahn et al., 2019; Kehlet et al., 2021).

Berdasarkan mekanisme terjadinya nyeri post operasi diklasifikasikan menjadi nyeri nosiseptif dan nyeri neuropatik. Nyeri nosiseptif terjadi akibat aktivasi reseptor nyeri karena kerusakan jaringan selama pembedahan, yang merupakan jenis nyeri paling umum pada pasien post operasi. Sementara itu, nyeri neuropatik terjadi akibat kerusakan atau gangguan pada sistem saraf yang ditandai dengan sensasi seperti terbakar, tertusuk, atau kesemutan (Raja et al., 2020; Gan et al., 2020).

Ditinjau dari lokasi asalnya, nyeri post operasi dapat dibedakan menjadi nyeri somatik dan nyeri viseral. Nyeri somatik berasal dari jaringan kulit, otot, dan jaringan lunak lainnya yang biasanya bersifat terlokalisasi dengan jelas. Sebaliknya, nyeri viseral berasal dari organ dalam yang cenderung bersifat difus, sulit dilokalisasi, serta sering disertai dengan respon otonom seperti mual dan perubahan tekanan darah (Kehlet et al., 2021; Pogatzki-Zahn et al., 2019).

Berdasarkan waktu terjadinya, nyeri post operasi dibedakan menjadi nyeri akut dini dan nyeri persisten pasca operasi. Nyeri akut dini umumnya terjadi dalam 24–72 jam pertama setelah tindakan pembedahan, sedangkan nyeri persisten dapat berlangsung lebih lama dan berpotensi menjadi nyeri kronis apabila tidak ditangani secara adekuat (Kehlet et al., 2021; Raja et al., 2020).

Selain itu, klasifikasi nyeri juga dapat dilakukan berdasarkan intensitas nyeri menggunakan skala pengukuran nyeri. Salah satu skala yang paling sering digunakan dalam praktik klinis adalah *Numeric Rating Scale* (NRS). Skala ini digunakan untuk mengukur tingkat nyeri pasien dengan rentang angka 0 sampai 10, dimana angka 0 menunjukkan tidak ada nyeri dan angka 10 menunjukkan nyeri paling hebat yang dapat dirasakan (Apfelbaum et al., 2020; Gan et al., 2020).

Gambar 2. 2 *Numeric Rating Scale*

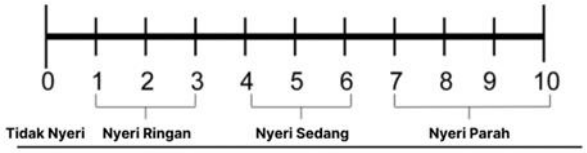

Sumber : Apfelbaum et al., 2020; Gan et al., 2020

Pada skala NRS, tingkat nyeri umumnya dikategorikan sebagai berikut: nilai 0 menunjukkan tidak ada nyeri, nilai 1–3 menunjukkan nyeri ringan, nilai 4–6 menunjukkan nyeri sedang, dan nilai 7–10 menunjukkan nyeri berat. Penggunaan skala ini memudahkan tenaga kesehatan dalam melakukan pengkajian nyeri secara objektif serta mengevaluasi efektivitas intervensi yang diberikan kepada pasien (Pogatzki-Zahn et al., 2019; Apfelbaum et al., 2020).

Pengukuran nyeri menggunakan NRS sangat penting dalam asuhan keperawatan karena memberikan gambaran tingkat keparahan nyeri yang dialami pasien. Selain itu, skala ini juga membantu dalam menentukan tindakan yang tepat serta memantau perkembangan kondisi pasien selama masa pemulihan (Gan et al., 2020; Kehlet et al., 2021).

2.2.3 Faktor yang Mempengaruhi Nyeri Post Operasi

Nyeri post operasi dipengaruhi oleh faktor fisiologis seperti usia, kondisi kesehatan, dan jenis tindakan pembedahan yang dilakukan. Pasien yang menjalani operasi besar cenderung mengalami nyeri yang lebih tinggi dibandingkan dengan operasi minor (Gan et al., 2020). Hal ini juga didukung oleh penelitian lain yang menyatakan bahwa tingkat invasivitas tindakan berhubungan dengan intensitas nyeri (Pogatzki-Zahn et al., 2019).

Kondisi kesehatan sebelum operasi juga mempengaruhi persepsi nyeri. Pasien dengan penyakit kronis atau status nutrisi yang buruk cenderung mengalami nyeri yang lebih berat (Kehlet et al., 2021). Hal ini berkaitan dengan kemampuan

tubuh dalam merespon proses inflamasi dan penyembuhan luka (Raja et al., 2020).

Faktor psikologis seperti kecemasan dan stres berperan penting dalam meningkatkan persepsi nyeri. Pasien dengan kecemasan tinggi cenderung mengalami nyeri yang lebih berat akibat peningkatan aktivitas sistem saraf simpatis (Kwekkeboom et al., 2020). Penelitian lain juga menunjukkan bahwa pengalaman nyeri sebelumnya dapat mempengaruhi respon nyeri pasien (Nguyen et al., 2023). Selain itu, mekanisme koping individu mempengaruhi kemampuan pasien dalam mengatasi nyeri. Pasien dengan koping adaptif cenderung lebih mampu mengontrol nyeri (Nguyen et al., 2023). Hal ini diperkuat oleh penelitian yang menyatakan bahwa strategi koping yang baik dapat menurunkan persepsi nyeri (Charalambous et al., 2021).

Faktor lingkungan dan dukungan sosial juga berperan dalam pengalaman nyeri pasien. Dukungan keluarga serta komunikasi yang baik dengan tenaga kesehatan dapat memberikan rasa nyaman (Charalambous et al., 2021). Kondisi lingkungan yang kondusif juga dapat membantu menurunkan tingkat nyeri pasien (Ozdemir et al., 2023).

2.2.4 Patofisiologi Nyeri Post Operasi

Nyeri post operasi terjadi akibat kerusakan jaringan yang mengaktifkan nociceptor selama tindakan pembedahan. Aktivasi ini dipicu oleh rangsangan mekanik, kimia, dan termal yang terjadi selama prosedur operasi (Gan et al., 2020). Impuls nyeri kemudian dihantarkan ke sistem saraf pusat melalui serabut saraf perifer (Chen et al., 2021).

Kerusakan jaringan menyebabkan pelepasan mediator inflamasi seperti prostaglandin, histamin, dan bradikinin. Mediator tersebut meningkatkan sensitivitas reseptor nyeri sehingga memperkuat impuls nyeri (Zengin Aydın & Doğan, 2023). Kondisi ini dikenal sebagai sensitisasi perifer yang menyebabkan peningkatan intensitas nyeri (Pogatzki-Zahn et al., 2019).

Impuls nyeri dihantarkan ke medula spinalis dan diteruskan ke otak melalui jalur saraf tertentu. Di otak, impuls tersebut diproses sehingga menghasilkan persepsi nyeri yang dirasakan pasien (Raja et al., 2020). Proses ini melibatkan berbagai area otak yang berperan dalam interpretasi nyeri (Kehlet et al., 2021). Selain itu, terjadi sensitisasi sentral yang menyebabkan peningkatan respon terhadap rangsangan nyeri. Kondisi ini membuat pasien menjadi lebih sensitif terhadap stimulus yang sebenarnya ringan (Nguyen et al., 2023). Hal ini juga berkaitan dengan perubahan fungsi sistem saraf pusat (Chen et al., 2021).

Nyeri juga memicu aktivasi sistem saraf simpatis yang menyebabkan peningkatan denyut jantung dan tekanan darah. Selain itu, terjadi pelepasan hormon stres seperti kortisol yang dapat memperlambat proses penyembuhan luka (Gan et al., 2020). Kondisi ini diperkuat oleh penelitian lain yang menyatakan bahwa respon stres dapat memperburuk kondisi pasien (Kehlet et al., 2021).

2.2.5 Dampak Nyeri Post Operasi

Nyeri post operasi yang tidak ditangani dengan baik dapat menimbulkan berbagai dampak negatif yang meliputi aspek fisiologis, psikologis, dan fungsional pasien. Dampak tersebut antara lain:

1. Dampak Fisiologis

a. Peningkatan denyut jantung (takikardia)

b. Peningkatan tekanan darah

c. Peningkatan kebutuhan oksigen tubuh

d. Aktivasi respon stres melalui pelepasan hormon kortisol

Nyeri memicu aktivasi sistem saraf simpatis yang menyebabkan perubahan tanda vital dan peningkatan beban kerja tubuh (Gan et al., 2020). Kondisi ini juga dapat memperburuk stabilitas fisiologis pasien selama masa pemulihan (Kehlet et al., 2021).

2. Gangguan Proses Penyembuhan Luka

a. Perlambatan regenerasi jaringan

b. Penurunan respon imun
c. Peningkatan risiko infeksi luka operasi

Nyeri yang tidak terkontrol meningkatkan kadar hormon stres yang dapat menghambat proses penyembuhan luka (Pogatzki-Zahn et al., 2019). Hal ini juga berkontribusi terhadap peningkatan lama rawat inap pasien (Apfelbaum et al., 2020).

3. Gangguan Mobilisasi
a. Keterbatasan bergerak
b. Risiko atelektasis
c. Risiko trombosis vena dalam (DVT)
d. Penurunan fungsi paru

Nyeri menyebabkan pasien enggan melakukan mobilisasi sehingga meningkatkan risiko komplikasi pasca operasi (Kehlet et al., 2021). Kondisi ini juga dapat memperlambat proses rehabilitasi pasien (Apfelbaum et al., 2020).

4. Dampak Psikologis
a. Kecemasan
b. Stres
c. Gangguan tidur
d. Risiko depresi

Nyeri yang berkepanjangan dapat mempengaruhi kondisi emosional pasien dan menurunkan kualitas hidup (Nguyen et al., 2023). Hal ini juga berkaitan dengan meningkatnya respon stres psikologis pada pasien post operasi (Charalambous et al., 2021).

5. Risiko Nyeri Kronis
a. Perubahan sistem saraf (sensitisasi sentral)
b. Nyeri menetap jangka panjang

Nyeri yang tidak ditangani dengan baik dapat berkembang menjadi nyeri kronis akibat perubahan pada sistem saraf (Pogatzki-Zahn et al., 2019). Kondisi

ini dapat menimbulkan dampak jangka panjang terhadap kesehatan pasien (Raja et al., 2020).

2.3 *Guided Imagery*

2.3.1 Pengertian

Guided imagery merupakan salah satu teknik relaksasi yang menggunakan imajinasi terarah untuk menciptakan gambaran mental yang menenangkan sehingga mampu mempengaruhi respon fisiologis dan psikologis individu. Teknik ini melibatkan proses kognitif dimana individu diarahkan untuk membayangkan suatu pengalaman atau tempat yang menyenangkan dengan tujuan mengurangi stres dan ketegangan. Menurut Chen et al. (2021), *guided imagery* merupakan intervensi berbasis pikiran yang efektif dalam meningkatkan relaksasi serta menurunkan intensitas nyeri pada pasien klinis.

Dalam praktik keperawatan modern, *guided imagery* termasuk dalam terapi komplementer yang sering digunakan untuk mendukung intervensi medis. Teknik ini relatif sederhana, tidak membutuhkan alat khusus, serta dapat dilakukan oleh perawat sebagai bagian dari asuhan keperawatan holistik. Hal ini menjadikan *guided imagery* sebagai intervensi yang praktis dan ekonomis dalam pelayanan kesehatan.

Guided imagery bekerja dengan memanfaatkan hubungan antara pikiran dan tubuh, dimana imajinasi yang positif dapat memicu respon fisiologis yang menenangkan. Ketika individu membayangkan sesuatu yang menyenangkan, tubuh akan merespons dengan menurunkan aktivitas sistem saraf simpatis dan meningkatkan aktivitas parasimpatis. Selain itu, teknik ini juga melibatkan berbagai indera seperti visual, auditori, dan kinestetik, sehingga pengalaman yang dirasakan menjadi lebih nyata. Proses ini membantu pasien untuk lebih fokus pada gambaran positif dibandingkan sensasi nyeri yang dialami.

Penelitian oleh Ng et al. (2022) menunjukkan bahwa *guided imagery* efektif dalam menurunkan nyeri dan kecemasan pada pasien pasca operasi, sehingga teknik ini direkomendasikan sebagai bagian dari intervensi non-farmakologis.

2.3.2 Tujuan

Tujuan utama *guided imagery* adalah untuk membantu individu mencapai kondisi relaksasi yang optimal melalui stimulasi imajinasi positif. Teknik ini bertujuan untuk menurunkan respon stres tubuh yang sering muncul akibat kondisi penyakit atau tindakan medis seperti operasi. Salah satu tujuan utama guided imagery adalah mengurangi intensitas nyeri, terutama pada pasien post operasi. Dengan mengalihkan fokus pasien dari sensasi nyeri ke gambaran yang menyenangkan, persepsi nyeri dapat berkurang secara signifikan. Penelitian oleh Kwekkeboom et al. (2020) menunjukkan bahwa guided imagery mampu menurunkan skor nyeri pada pasien dengan berbagai kondisi klinis. Selain itu, *guided imagery* juga bertujuan untuk menurunkan kecemasan dan stres yang sering dialami pasien selama masa pemulihan. Kondisi relaksasi yang dihasilkan dapat membantu menstabilkan respon emosional pasien. Tujuan lainnya adalah meningkatkan kualitas tidur dan istirahat pasien, yang sangat penting dalam proses penyembuhan. Pasien yang berada dalam kondisi rileks cenderung memiliki pola tidur yang lebih baik.

Guided imagery juga bertujuan untuk meningkatkan rasa kontrol diri pasien terhadap kondisi kesehatannya, sehingga pasien menjadi lebih percaya diri dalam menghadapi proses pemulihan.

2.3.3 Mekanisme Kerja

Guided imagery bekerja melalui interaksi kompleks antara sistem saraf pusat, sistem endokrin, dan sistem imun yang dikenal sebagai mekanisme psikoneuroimunologi. Ketika individu membayangkan pengalaman yang menyenangkan, otak akan memproses informasi tersebut seolah-olah pengalaman tersebut benar-benar terjadi. Proses ini menyebabkan penurunan aktivitas sistem saraf simpatis yang berperan dalam respon stres, serta

peningkatan aktivitas sistem saraf parasimpatis yang berperan dalam relaksasi. Akibatnya, terjadi penurunan denyut jantung, tekanan darah, serta ketegangan otot. Selain itu, *guided imagery* juga merangsang pelepasan endorfin, yaitu zat kimia alami dalam tubuh yang memiliki efek analgesik. Endorfin berperan dalam menurunkan persepsi nyeri dan meningkatkan perasaan nyaman.

Menurut penelitian oleh Chen et al. (2021), *guided imagery* juga bekerja sebagai distraksi kognitif yang efektif dalam mengalihkan perhatian pasien dari sensasi nyeri menuju pengalaman yang lebih positif.

Penelitian lain oleh Zengin Aydın & Doğan (2023) menunjukkan bahwa teknik ini dapat menurunkan intensitas nyeri dan kecemasan secara signifikan pada pasien post operasi melalui mekanisme relaksasi.

2.3.4 Manfaat

Guided imagery merupakan salah satu intervensi non-farmakologis yang memiliki berbagai manfaat dalam meningkatkan kualitas asuhan keperawatan, khususnya pada pasien post operasi. Teknik ini bekerja melalui mekanisme relaksasi yang mempengaruhi kondisi fisiologis dan psikologis pasien. Berdasarkan penelitian oleh Kwekkeboom et al. (2020) dan Zengin Aydın & Doğan (2023), manfaat guided imagery antara lain:

1. Mengurangi intensitas nyeri pada pasien, terutama pada kondisi pasca operasi, melalui mekanisme distraksi dan peningkatan produksi endorphin
2. Menurunkan tingkat kecemasan dan stres, sehingga membantu pasien menjadi lebih tenang dan stabil secara emosional
3. Meningkatkan kualitas tidur dan istirahat, yang berperan penting dalam proses penyembuhan jaringan
4. Meningkatkan kenyamanan pasien, sehingga pasien lebih kooperatif dalam menjalani perawatan
5. Mengurangi ketergantungan terhadap analgesik, sehingga dapat meminimalkan efek samping penggunaan obat

6. Meningkatkan rasa kontrol diri pasien terhadap kondisi kesehatannya, sehingga meningkatkan kepercayaan diri
7. Mendukung proses pemulihan secara holistik, baik dari aspek fisik maupun psikologis

2.3.5 Prosedur (SPO) *Guided Imagery* dengan Media Audio (HP) dan Headset

Prosedur guided imagery dapat dilakukan dengan bantuan media audio menggunakan telepon genggam (HP) serta headset untuk mempermudah pelaksanaan intervensi. Penggunaan media ini bertujuan untuk meningkatkan efektivitas relaksasi melalui instruksi yang terarah dan konsisten. Menurut Ng et al. (2022) dan Kwekkeboom et al. (2020), penggunaan audio terstruktur dalam *guided imagery* dapat meningkatkan fokus dan keberhasilan teknik relaksasi.

Tabel 2. 1 Standar Prosedur Operasional *Guided Imagery*

Tahap	Kegiatan
Pengertian	*Guided imagery* merupakan teknik relaksasi yang menggunakan imajinasi terarah untuk membantu pasien mencapai kondisi rileks secara fisik dan psikologis serta menurunkan persepsi nyeri (Kwekkeboom et al., 2020). Hal ini juga didukung oleh penelitian lain yang menyatakan bahwa teknik ini bekerja melalui distraksi kognitif yang mengalihkan perhatian pasien dari nyeri (Ng et al., 2022).
Tujuan	Menurunkan intensitas nyeri, meningkatkan relaksasi, serta memberikan kenyamanan pada pasien. Selain itu, teknik ini juga bertujuan untuk mengurangi kecemasan dan stres serta meningkatkan kontrol pasien terhadap nyeri (Nguyen et al., 2023).
Persiapan	1. Menyiapkan alat dan bahan:

	a. HP yang berisi audio *guided imagery* (rekaman suara relaksasi) b. Headset/earphone 2. Menyiapkan lingkungan: a. Ruangan tenang, nyaman, dan minim gangguan b. Pencahayaan redup (jika memungkinkan) 3. Persiapan pasien: a. Menjelaskan tujuan dan prosedur tindakan b. Memastikan pasien dalam kondisi sadar dan kooperatif c. Mengatur posisi pasien senyaman mungkin (berbaring atau semi-Fowler)
Pelaksanaan	1. Membagikan hand sheet kepada pasien sebagai panduan singkat 2. Meminta pasien membaca atau memahami isi hand sheet secara singkat 3. Memasang audio *guided imagery* melalui HP 4. Gunakan headset jika memungkinkan agar lebih fokus 5. Menganjurkan pasien untuk menutup mata secara perlahan 6. Membimbing pasien untuk melakukan napas dalam secara perlahan 7. Mengarahkan pasien untuk mengikuti instruksi dari audio 8. Membayangkan suasana yang tenang dan menyenangkan 9. Melibatkan indera (visual, suara, suasana) 10. Memberikan penguatan atau sugesti positif selama proses berlangsung

	11. Mempertahankan kondisi relaksasi selama ±10–15 menit
Terminasi	1. Menghentikan audio secara perlahan 2. Mengarahkan pasien untuk kembali ke kondisi sadar secara bertahap 3. Menganjurkan pasien membuka mata secara perlahan 4. Menanyakan perasaan pasien setelah tindakan 5. Mengevaluasi perubahan tingkat nyeri atau kenyamanan 6. Mendokumentasikan hasil tindakan
Evaluasi	Evaluasi dilakukan dengan menilai: 1. Perubahan skala nyeri (menggunakan NRS) 2. Tingkat kenyamanan pasien 3. Respon relaksasi (lebih tenang, rileks, tidak tegang)
Dokumentasi	1. Mencatat waktu pelaksanaan tindakan. 2. Mencatat kondisi pasien sebelum dan sesudah intervensi. 3. Mencatat skala nyeri sebelum dan sesudah (NRS). 4. Mencatat respon pasien terhadap intervensi (tenang, rileks, berkurang nyeri). 5. Mencatat tindakan yang telah dilakukan secara lengkap dalam format asuhan keperawatan.

Sumber : Dimodifikasi dari Kwekkeboom et al. (2020); Ng et al. (2022); Nguyen et al. (2023); Potter et al. (2021).

2.3.6 Indikasi dan Kontraindikasi

Guided imagery merupakan salah satu intervensi non-farmakologis yang dapat digunakan dalam berbagai kondisi klinis, terutama yang berkaitan dengan nyeri dan gangguan psikologis. Teknik ini relatif aman dan mudah diterapkan, namun penggunaannya tetap perlu mempertimbangkan kondisi pasien agar

intervensi yang diberikan efektif dan tidak menimbulkan dampak negatif. Menurut Chen et al. (2021) dan Ng et al. (2022), *guided imagery* efektif digunakan pada pasien dengan kondisi fisik dan psikologis tertentu yang masih memiliki kemampuan kognitif yang baik.

Pada pasien post operasi, *guided imagery* sering digunakan sebagai terapi tambahan untuk membantu mengurangi nyeri dan kecemasan. Selain itu, teknik ini juga dapat meningkatkan kenyamanan serta membantu proses adaptasi pasien terhadap kondisi pasca pembedahan. Oleh karena itu, penting bagi perawat untuk memahami indikasi yang tepat sebelum menerapkan teknik ini.

1. Indikasi

   Guided imagery dapat diberikan pada kondisi sebagai berikut:

   a. Pasien dengan nyeri akut maupun kronis, termasuk nyeri post operasi
   b. Pasien dengan kecemasan atau ansietas, terutama pada masa perawatan atau pemulihan
   c. Pasien yang mengalami stres atau ketegangan emosional
   d. Pasien dengan gangguan tidur (insomnia ringan)
   e. Pasien yang membutuhkan relaksasi, seperti sebelum atau sesudah tindakan medis
   f. Pasien dengan kondisi kronis yang membutuhkan dukungan psikologis tambahan
   g. Pasien yang kooperatif dan mampu mengikuti instruksi dengan baik
   h. Pasien dengan tingkat kesadaran compos mentis

   Menurut Kwekkeboom et al. (2020), *guided imagery* terbukti efektif pada pasien dengan nyeri dan kecemasan karena mampu meningkatkan relaksasi dan menurunkan persepsi nyeri.

2. Kontraindikasi

   Meskipun relatif aman, terdapat beberapa kondisi dimana guided imagery tidak dianjurkan atau perlu kehati-hatian dalam penerapannya, antara lain:

   a. Pasien dengan penurunan kesadaran (somnolen, stupor, koma)

b. Pasien dengan gangguan kognitif berat, seperti demensia berat
c. Pasien dengan gangguan psikiatri berat, seperti psikosis atau halusinasi aktif
d. Pasien yang tidak kooperatif atau menolak intervensi
e. Pasien dengan gangguan komunikasi berat, sehingga tidak dapat memahami instruksi
f. Pasien dengan nyeri sangat berat yang tidak terkontrol, sehingga sulit untuk fokus
g. Pasien dengan gangguan pendengaran berat (jika menggunakan media audio)

Menurut Ng et al. (2022), efektivitas *guided imagery* sangat bergantung pada kemampuan pasien dalam memusatkan perhatian dan mengikuti instruksi, sehingga kondisi kognitif dan kesadaran menjadi faktor penting dalam keberhasilan intervensi. Selain itu, Chen et al. (2021) juga menekankan bahwa guided imagery perlu dilakukan dengan pendekatan individual, sehingga perawat harus menilai kesiapan pasien sebelum melakukan intervensi.

2.4 Hubungan Nyeri Post Operasi dan *Guided Imagery*

Nyeri post operasi merupakan respon fisiologis akibat kerusakan jaringan yang terjadi selama tindakan pembedahan. Kerusakan tersebut memicu pelepasan mediator inflamasi yang mengaktifkan nociceptor sehingga menghasilkan impuls nyeri yang dihantarkan ke sistem saraf pusat. Impuls tersebut kemudian dipersepsikan sebagai nyeri oleh otak (Gan et al., 2020). Selain itu, persepsi nyeri juga dipengaruhi oleh faktor psikologis seperti kecemasan dan stres yang dapat memperburuk intensitas nyeri yang dirasakan pasien (Raja et al., 2020).

Dalam upaya mengatasi nyeri post operasi, pendekatan nonfarmakologis menjadi bagian penting dalam asuhan keperawatan. Salah satu intervensi yang dapat digunakan adalah *guided imagery*, yaitu teknik relaksasi yang memanfaatkan imajinasi terarah untuk menciptakan kondisi rileks secara fisik dan

psikologis (Kwekkeboom et al., 2020). Penelitian lain juga menyatakan bahwa guided imagery efektif dalam menurunkan persepsi nyeri melalui mekanisme distraksi kognitif (Ng et al., 2022).

Guided imagery bekerja dengan cara mengalihkan perhatian pasien dari stimulus nyeri menuju gambaran mental yang menyenangkan. Proses ini dapat menghambat transmisi impuls nyeri di sistem saraf pusat sehingga menurunkan persepsi nyeri yang dirasakan pasien (Chen et al., 2021). Selain itu, teknik ini juga dapat meningkatkan pelepasan endorfin yang berfungsi sebagai analgesik alami tubuh (Zengin Aydın & Doğan, 2023).

Selain mekanisme fisiologis, *guided imagery* juga berpengaruh terhadap respon psikologis pasien. Teknik ini mampu menurunkan kecemasan dan stres dengan cara menekan aktivitas sistem saraf simpatis sehingga tubuh menjadi lebih rileks. Kondisi relaksasi tersebut dapat menurunkan ketegangan otot serta menstabilkan tanda vital pasien (Nguyen et al., 2023). Hal ini juga didukung oleh penelitian lain yang menunjukkan bahwa *guided imagery* dapat meningkatkan kenyamanan dan kualitas tidur pasien post operasi (Charalambous et al., 2021).

Dengan demikian, terdapat hubungan yang erat antara nyeri post operasi dengan *guided imagery* sebagai intervensi nonfarmakologis. *Guided imagery* mampu memodulasi respon fisiologis dan psikologis terhadap nyeri sehingga dapat menurunkan intensitas nyeri dan meningkatkan kenyamanan pasien. Oleh karena itu, penerapan teknik *guided imagery* dalam asuhan keperawatan sangat penting sebagai upaya komplementer dalam manajemen nyeri post operasi (Ng et al., 2022). Penelitian lain juga menegaskan bahwa teknik ini efektif, aman, dan mudah diterapkan dalam praktik keperawatan (Kwekkeboom et al., 2020).

2.5 Konsep Asuhan Keperawatan Pada Pasien Post Operasi Kolostomi

2.5.1 Pengkajian

Pengkajian keperawatan merupakan tahap awal dalam proses asuhan keperawatan yang bertujuan untuk mengumpulkan data secara sistematis dan

terarah sesuai dengan kondisi pasien. Pada pasien post operasi kolostomi, pengkajian difokuskan pada aspek yang berkaitan dengan nyeri, kondisi luka, serta respon psikologis pasien. Pengkajian yang terarah akan mempermudah dalam menentukan diagnosis dan intervensi keperawatan yang sesuai (Herdman & Kamitsuru, 2021).

Pendekatan pengkajian yang digunakan dalam penelitian ini bersifat fokus, yaitu hanya mengkaji data yang relevan dengan masalah utama pasien. Hal ini sejalan dengan prinsip evidence-based nursing yang menekankan efisiensi dan relevansi data dalam praktik klinis (Potter et al., 2021).

Adapun komponen pengkajian yang dilakukan meliputi:

A. Identitas Pasien

1. Nama, umur, jenis kelamin
2. Diagnosa medis
3. Tanggal operasi

B. Keluhan Utama

1. Nyeri pada luka operasi
2. Skala nyeri menggunakan *Numeric Rating Scale* (NRS) (0–10)

C. Kondisi Post Operasi

1. Keadaan umum pasien
2. Tanda vital (tekanan darah, nadi, respirasi, suhu)
3. Tingkat kesadaran

D. Pengkajian Luka dan Stoma

1. Lokasi luka operasi
2. Warna stoma (normal: merah muda)
3. Kelembapan stoma
4. Tanda infeksi (kemerahan, bengkak, nyeri, cairan)

E. Pengkajian Nyeri

1. Skala nyeri (NRS)

2. Lokasi nyeri

3. Durasi dan frekuensi nyeri

4. Faktor yang memperberat dan mengurangi nyeri

F. Pengkajian Psikologis

1. Tingkat kecemasan

2. Respon pasien terhadap kondisi kolostomi

3. Perasaan pasien (cemas, takut, tidak nyaman)

G. Pola Istirahat

1. Kualitas tidur

2. Gangguan tidur akibat nyeri

2.5.2 Diagnosa

Diagnosis keperawatan merupakan penilaian klinis terhadap respons individu terhadap masalah kesehatan yang dialami, baik aktual maupun potensial. Penetapan diagnosis keperawatan dilakukan berdasarkan data hasil pengkajian yang telah dikumpulkan secara sistematis. Diagnosis keperawatan menjadi dasar dalam menentukan luaran dan intervensi keperawatan yang sesuai dengan kondisi pasien (PPNI, 2017).

Pada pasien post operasi kolostomi, berbagai masalah keperawatan dapat muncul akibat trauma jaringan, nyeri, perubahan kondisi fisik, keberadaan stoma, keterbatasan aktivitas, serta perubahan persepsi terhadap tubuh. Berdasarkan Standar Diagnosis Keperawatan Indonesia (SDKI), diagnosis keperawatan yang dapat muncul pada pasien post operasi kolostomi antara lain:

1. Nyeri akut berhubungan dengan trauma jaringan akibat pembedahan / post operasi kolostomi (D.0077).
2. Ansietas berhubungan dengan ketidakpastian kondisi kesehatan dan perubahan fisik (D.0080).
3. Gangguan integritas kulit dan jaringan berhubungan dengan insisi pembedahan dan iritasi sekitar stoma (D.0129)

4. Gangguan mobilitas fisik berhubungan dengan nyeri dan ketidaknyamanan pascaoperasi (D.0054).
5. Gangguan citra tubuh berhubungan dengan perubahan struktur dan fungsi tubuh akibat adanya stoma (D.0083).
6. Gangguan pola tidur berhubungan dengan hambatan lingkungan dan nyeri (D.0055).

Dalam penerapan ini, diagnosis keperawatan yang menjadi fokus utama adalah Nyeri Akut (D.0077) karena sesuai dengan masalah utama yang ditemukan pada pasien post operasi kolostomi dan tujuan penerapan, yaitu mengetahui perubahan intensitas nyeri setelah diberikan teknik *guided imagery*. Diagnosis lain, termasuk ansietas, gangguan pola tidur, gangguan integritas kulit dan jaringan, gangguan mobilitas fisik, serta gangguan citra tubuh, tetap dapat ditemukan sebagai masalah penyerta dan perlu diperhatikan dalam pemberian asuhan keperawatan secara komprehensif (PPNI, 2017).

2.5.3 Intervensi Keperawatan

Tabel 2. 2 Intervensi Keperawatan

No	Diagnosa	Tujuan/Kriteria Hasil	Intervensi Keperawatan
1	Nyeri Akut (D.0077)	Setelah dilakukan tindakan keperawatan selama 1x24 jam, diharapkan **Tingkat Nyeri Menurun (L.08066)** dengan kriteria hasil: - Skala nyeri menurun (≤3) - Ekspresi wajah rileks	**Manajemen Nyeri (I.08238)** **Observasi:** • Identifikasi lokasi, karakteristik, durasi, frekuensi, kualitas dan intensitas nyeri • Identifikasi skala nyeri menggunakan NRS • Identifikasi respons nyeri

		- Pasien tampak nyaman - Tanda vital dalam batas normal	nonverbal • Monitor tanda-tanda vital **Terapeutik:** • Berikan posisi nyaman • Ciptakan lingkungan yang tenang dan nyaman • Berikan teknik nonfarmakologis untuk mengurangi nyeri, yaitu *guided imagery* dengan media audio suara alam **Edukasi:** • Jelaskan penyebab, periode, dan pemicu nyeri • Anjurkan menggunakan teknik nonfarmakologis yang telah diajarkan Kolaborasi: • Kolaborasi pemberian analgesik sesuai indikasi medis
2	Ansietas (D.0080)	Setelah dilakukan tindakan keperawatan, diharapkan **Tingkat Ansietas Menurun (L.09093)** dengan kriteria hasil:	**Reduksi Ansietas (I.09314)** **Observasi:** • Identifikasi saat tingkat ansietas berubah • Identifikasi kemampuan

	- Pasien tampak tenang - Tidak gelisah - Mampu mengontrol emosi	mengambil keputusan • Monitor tanda-tanda ansietas **Terapeutik:** • Ciptakan suasana terapeutik untuk menumbuhkan kepercayaan • Temani pasien untuk mengurangi kecemasan, jika memungkinkan • Pahami situasi yang membuat ansietas • Gunakan pendekatan yang tenang dan meyakinkan • Lakukan *guided imagery* sesuai kondisi pasien **Edukasi:** • Jelaskan prosedur, termasuk sensasi yang mungkin dialami • Anjurkan pasien mengungkapkan perasaan dan persepsinya • Latih teknik relaksasi **Kolaborasi:** • Kolaborasi pemberian

			obat antiansietas sesuai indikasi medis
3	Gangguan Pola Tidur (D.0055)	Setelah dilakukan tindakan keperawatan, diharapkan **Penerimaan Diri Meningkat (L.05045)** dengan kriteria hasil: - Keluhan sulit tidur menurun - Kualitas tidur meningkat - Frekuensi terbangun malam menurun	**Dukungan Tidur (I.05174)** **Observasi:** • Identifikasi pola aktivitas dan tidur • Identifikasi faktor pengganggu tidur • Identifikasi makanan dan minuman yang mengganggu tidur • Identifikasi obat tidur yang dikonsumsi **Terapeutik:** • Modifikasi lingkungan, seperti pencahayaan, kebisingan, dan suhu • Batasi waktu tidur siang, jika perlu • Fasilitasi menghilangkan stres sebelum tidur • Tetapkan jadwal tidur rutin • Lakukan *guided imagery* sebagai teknik relaksasi sebelum tidur sesuai kondisi pasien

			Edukasi: • Jelaskan pentingnya tidur yang cukup selama masa pemulihan • Anjurkan menepati kebiasaan waktu tidur • Anjurkan menghindari makanan/minuman yang mengganggu tidur.
4	Gangguan Integritas Kulit dan Jaringan (D.0129)	Setelah dilakukan tindakan keperawatan, diharapkan **Integritas Kulit Meningkat (L.14125)** dengan kriteria hasil: - Kulit utuh - Tidak ada iritasi - Luka membaik	**Perawatan Integritas Kulit (I.11353)** **Observasi:** • Identifikasi penyebab gangguan integritas kulit/jaringan • Monitor kondisi kulit di sekitar luka dan stoma **Terapeutik:** • Ubah posisi secara berkala sesuai kondisi pasien • Bersihkan area kulit dengan air hangat, jika perlu • Hindari penggunaan produk berbahan dasar alkohol pada kulit yang mengalami iritasi • Pertahankan kebersihan

			dan kekeringan kulit di sekitar stoma **Edukasi:** • Anjurkan menggunakan pelembap pada area kulit yang kering sesuai kebutuhan • Anjurkan menjaga menjaga kebersihan kulit di sekitar stoma • Ajarkan perawatan kulit dan stoma sesuai kondisi pasien
5	Gangguan Mobilitas Fisik (D.0054)	Setelah dilakukan tindakan keperawatan selama **1 × 24 jam**, diharapkan **Mobilitas Fisik (L.05042) meningkat**, dengan kriteria hasil: • Pergerakan ekstremitas meningkat • Kekuatan otot meningkat • Rentang gerak (ROM) meningkat • Nyeri saat bergerak menurun	**Dukungan Mobilisasi (I.05173)** **Observasi:** • Identifikasi adanya nyeri atau keluhan fisik lainnya • Identifikasi toleransi fisik melakukan pergerakan • Monitor kondisi umum selama mobilisasi **Terapeutik:** • Fasilitasi aktivitas mobilisasi dengan alat bantu, jika diperlukan • Fasilitasi melakukan pergerakan

		• Kecemasan saat bergerak menurun • Gerakan terbatas menurun • Kelemahan fisik menurun	• Libatkan keluarga untuk membantu pasien dalam meningkatkan pergerakan • Berikan posisi yang nyaman sebelum dan sesudah mobilisasi **Edukasi:** • Jelaskan tujuan dan prosedur mobilisasi • Anjurkan melakukan mobilisasi secara bertahap • Anjurkan melakukan pergerakan sederhana sesuai kemampuan pasien
6	Gangguan Citra Tubuh (D.0083)	Setelah dilakukan tindakan keperawatan selama **1 × 24 jam**, diharapkan **Citra Tubuh (L.09067) meningkat**, dengan kriteria hasil: • Melihat bagian tubuh meningkat • Menyentuh bagian tubuh meningkat • Verbalisasi kehilangan bagian tubuh menurun • Verbalisasi	**Promosi Citra Tubuh (I.09305)** **Observasi:** • Identifikasi perubahan citra tubuh yang mengakibatkan isolasi sosial • Monitor frekuensi pernyataan kritik terhadap diri sendiri • Monitor apakah pasien dapat melihat bagian tubuh yang berubah **Terapeutik:**

	kekhawatiran pada bagian tubuh menurun • Fokus pada bagian tubuh menurun	• Diskusikan perubahan tubuh dan fungsinya • Diskusikan perubahan penampilan fisik terhadap harga diri • Fasilitasi pasien untuk mengungkapkan perasaan terhadap perubahan tubuh • Fasilitasi pasien meningkatkan interaksi sosial jika diperlukan **Edukasi:** • Jelaskan bahwa perubahan tubuh akibat kolostomi merupakan bagian dari proses pengobatan • Anjurkan pasien mengungkapkan perasaan dan kekhawatiran mengenai perubahan tubuh • Ajarkan perawatan stoma secara bertahap sesuai kemampuan pasien

2.5.4 Implementasi Keperawatan

Implementasi keperawatan merupakan tahap pelaksanaan dari rencana keperawatan yang telah disusun berdasarkan diagnosis dan intervensi yang

telah ditetapkan. Pada tahap ini, perawat melakukan tindakan keperawatan secara langsung kepada pasien secara sistematis dan berkesinambungan. Implementasi harus mengacu pada standar praktik keperawatan serta berbasis bukti (*evidence-based practice*) agar intervensi yang diberikan efektif dan aman bagi pasien (Potter et al., 2021).

Pada pasien post operasi kolostomi, implementasi keperawatan difokuskan pada manajemen nyeri, pencegahan komplikasi, serta peningkatan kenyamanan pasien. Nyeri merupakan respon utama pasca operasi yang perlu ditangani secara optimal karena dapat mempengaruhi proses penyembuhan dan kondisi psikologis pasien. Oleh karena itu, tindakan keperawatan diarahkan pada pengendalian nyeri melalui pendekatan farmakologis dan non-farmakologis (Ignatavicius et al., 2021).

Pelaksanaan manajemen nyeri dilakukan dengan mengkaji intensitas nyeri menggunakan *Numeric Rating Scale* (NRS), memantau tanda vital, serta mengidentifikasi faktor yang memperberat atau mengurangi nyeri. Perawat juga memberikan posisi yang nyaman, menciptakan lingkungan yang tenang, serta mengurangi stimulus yang dapat meningkatkan nyeri. Selain itu, dilakukan kolaborasi dengan tenaga medis dalam pemberian analgesik sesuai program terapi untuk membantu menurunkan nyeri secara optimal.

Penerapan teknik non-farmakologis berupa *guided imagery* dilakukan sebagai bagian dari intervensi relaksasi. Perawat menjelaskan tujuan dan prosedur tindakan kepada pasien, kemudian memfasilitasi pasien untuk mendengarkan audio relaksasi menggunakan media HP. Pasien diarahkan untuk menutup mata, mengatur napas secara perlahan, serta membayangkan suasana yang menyenangkan selama kurang lebih 10–15 menit. Teknik ini terbukti efektif dalam menurunkan persepsi nyeri dan meningkatkan relaksasi pasien (Zengin Aydın & Doğan, 2023). Selain itu, implementasi keperawatan juga mencakup tindakan pencegahan infeksi dengan menjaga kebersihan luka operasi dan stoma serta menerapkan teknik aseptik dalam setiap tindakan. Perawatan luka dilakukan

secara berkala untuk menjaga integritas kulit dan mempercepat proses penyembuhan. Pengkajian kondisi stoma juga dilakukan untuk mendeteksi adanya komplikasi sejak dini.

Perawat juga memberikan dukungan psikologis melalui komunikasi terapeutik untuk membantu pasien mengatasi kecemasan dan beradaptasi dengan perubahan kondisi tubuh akibat kolostomi. Edukasi mengenai perawatan stoma dan pola hidup sehat juga diberikan untuk meningkatkan kemandirian pasien dalam perawatan diri.

2.5.5 Evaluasi Keperawatan

Evaluasi keperawatan merupakan tahap akhir dalam proses asuhan keperawatan yang berperan penting dalam menilai keberhasilan tindakan yang telah diberikan kepada pasien. Tahapan ini dilakukan untuk mengukur sejauh mana intervensi keperawatan yang telah dilaksanakan mampu mencapai tujuan yang telah direncanakan sebelumnya. Hasil dari evaluasi tersebut selanjutnya digunakan sebagai dasar dalam pengambilan keputusan klinis, apakah intervensi perlu dilanjutkan, disesuaikan, atau dihentikan. Oleh karena itu, evaluasi keperawatan dilakukan secara berkesinambungan guna memantau perkembangan kondisi pasien secara menyeluruh (Potter et al., 2021).

Dalam pelaksanaannya, evaluasi keperawatan dapat dilakukan melalui dua pendekatan utama, yaitu evaluasi proses (formatif) dan evaluasi hasil (sumatif). Kedua pendekatan ini digunakan secara bersamaan untuk memberikan gambaran yang komprehensif mengenai efektivitas tindakan keperawatan yang telah dilakukan (Smeltzer et al., 2020).

1. Evaluasi Proses (Formatif)

   Evaluasi proses merupakan penilaian yang dilakukan selama intervensi keperawatan berlangsung. Fokus utama dari evaluasi ini adalah mengamati respons pasien terhadap tindakan yang diberikan serta menilai kesesuaian antara intervensi dengan rencana keperawatan yang telah ditetapkan. Melalui

evaluasi ini, perawat dapat mengetahui secara langsung perkembangan kondisi pasien dari waktu ke waktu.

Pada pasien post operasi kolostomi dengan masalah nyeri akut, evaluasi proses dilakukan dengan cara memantau perubahan intensitas nyeri, ekspresi wajah, kondisi tanda-tanda vital, serta tingkat kenyamanan pasien selama diberikan intervensi guided imagery. Selain itu, perawat juga menilai sejauh mana pasien mampu mengikuti instruksi selama proses relaksasi berlangsung. Evaluasi ini dilakukan secara terus-menerus untuk memastikan bahwa intervensi yang diberikan berjalan secara efektif dan sesuai dengan kebutuhan pasien (Nguyen et al., 2023).

2. Evaluasi Hasil (Sumatif)

   Evaluasi hasil merupakan penilaian yang dilakukan pada akhir periode tertentu untuk mengetahui tingkat keberhasilan intervensi keperawatan yang telah diberikan. Evaluasi ini berfokus pada pencapaian tujuan yang telah ditetapkan berdasarkan diagnosis keperawatan. Hasil evaluasi digunakan untuk menentukan apakah masalah keperawatan telah teratasi sepenuhnya, teratasi sebagian, atau belum teratasi.

   Pada pasien post operasi kolostomi yang mendapatkan intervensi *guided imagery*, keberhasilan tindakan dapat dilihat dari adanya penurunan tingkat nyeri, peningkatan rasa nyaman, serta kondisi tanda-tanda vital yang lebih stabil. Indikator lain yang dapat diamati meliputi berkurangnya ekspresi meringis, meningkatnya kemampuan pasien untuk beristirahat, serta menurunnya tingkat kecemasan yang dialami pasien. Hal ini menunjukkan bahwa intervensi yang diberikan memberikan dampak positif terhadap kondisi fisik maupun psikologis pasien (Kwekkeboom et al., 2020).

   Hasil evaluasi keperawatan selanjutnya didokumentasikan secara sistematis menggunakan format SOAP (*Subjektif, Objektif, Assessment, Planning*). Pendokumentasian ini bertujuan untuk mencatat perkembangan kondisi pasien

secara terstruktur sehingga memudahkan dalam proses pemantauan dan pengambilan keputusan klinis (Ekaputri et al., 2024).

Dalam format SOAP, data subjektif berisi keluhan yang disampaikan oleh pasien, sedangkan data objektif mencakup hasil observasi dan pemeriksaan yang dilakukan oleh perawat. Bagian assessment memuat analisis kondisi pasien berdasarkan data yang telah dikumpulkan, dan bagian planning berisi rencana tindak lanjut yang akan dilakukan sesuai dengan hasil evaluasi.

Dengan demikian, pelaksanaan evaluasi keperawatan yang dilakukan secara sistematis dan berkesinambungan akan membantu perawat dalam menilai efektivitas intervensi guided imagery dalam menurunkan nyeri pada pasien post operasi kolostomi serta mendukung proses pemulihan pasien secara optimal (Potter et al., 2021).